

Face-Neck-Lift – Risiken und
Komplikationen – und wie man sie
vermeidet beziehungsweise behandelt

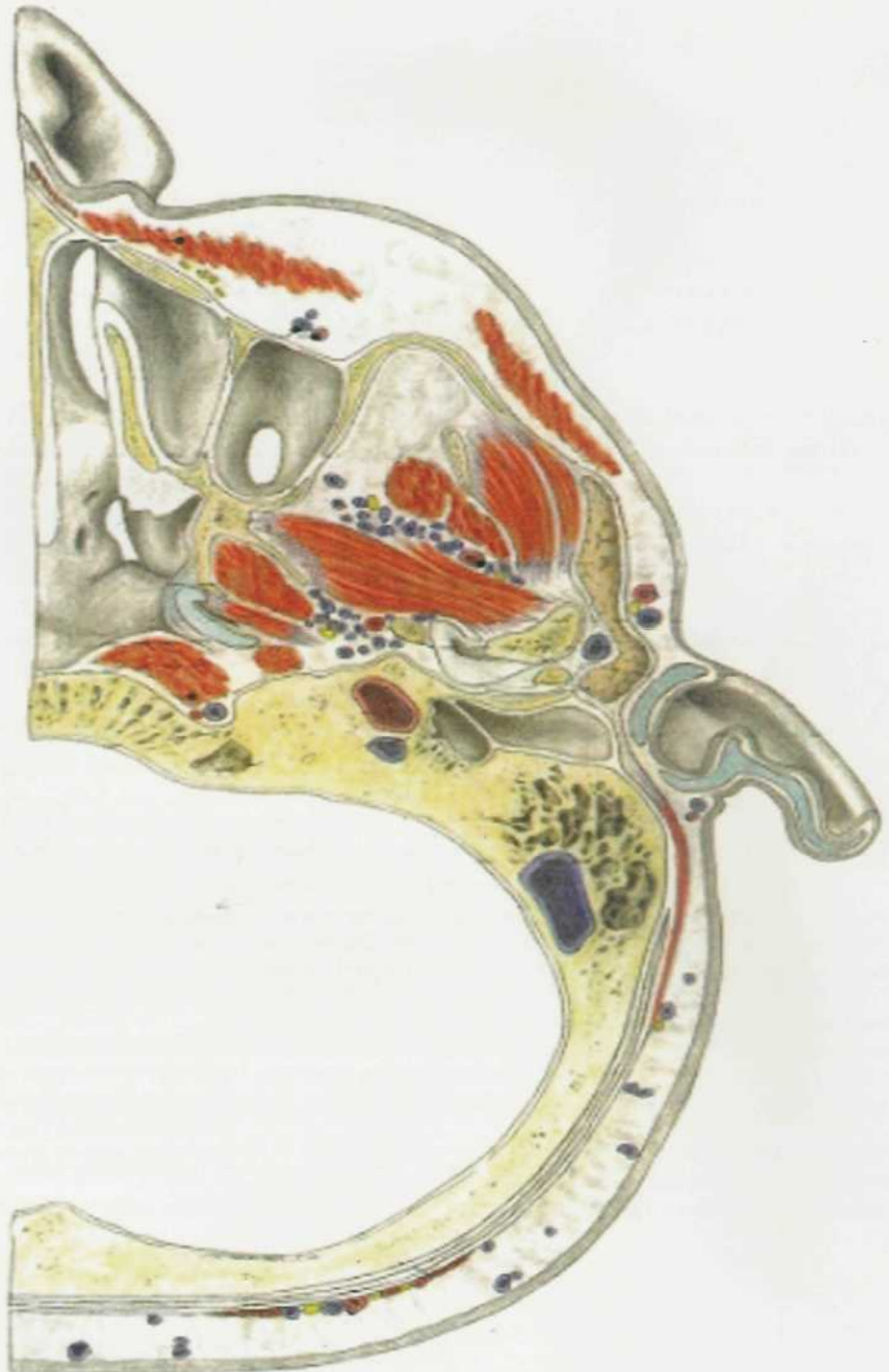- Poly-L-lactic acid: A New Filler
for Soft Tissue Augmentation

Bedeutung der Wangenfettauktion
in der ästhetischen Gesichtschirurgie

MÄC

3 | 2004

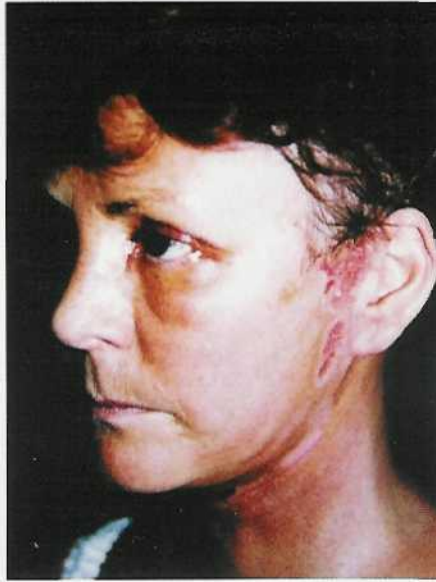Magazin für Ästhetische Chirurgie Magazine for Aesthetic Surgery



Dr. med. Yoram Levy
Facharzt für Chirurgie/
Plastische Chirurgie
Partnachklinik, Angerstrasse 4
82467 Garmisch-Partenkirchen

Dr. med. Axel Arlt
Facharzt für Plastische Chirurgie
und Hals-Nasen-Ohrenheilkunde,
Plastische Operationen
Rosenparkklinik, Heidelberger
Landstrasse 18/20, 64237 Darmstadt

Dr. med. Dr. med. dent.
Frank Muggenthaler
Facharzt für Mund-, Kiefer- und
Gesichts Chirurgie, Plastische
Operationen
Fontanaklinik, An den Heilquellen 8
79111 Freiburg



Face-Neck-Lift- Risiken und Komplikationen - und wie man sie vermeidet beziehungsweise behandelt



Yoram Levy
Axel Arlt
Frank Muggenthaler

Zusammenfassung

In diesem Artikel werden Risiken und Komplikationen des Superextended Face-Neck-Lift mit dynamischem S.M.A.S. dargestellt. Dabei wird insbesondere auf die Patientenaufklärung, die richtige Patientenauswahl, die chirurgische Technik sowie frühe und späte Komplikationen eingegangen. Die Erfahrungen bei über 4.000 Superextended Face-Neck-Lift mit S.M.A.S. haben gezeigt, dass die Komplikationen nicht auf der Größe der Lappenpräparation beruhen, sondern mit der chirurgischen Technik zusammenhängen. Es kommt darauf an, gewebeschonend und in der richtigen Schicht zu präparieren und Spannung auf dem Hautlappen zu vermeiden — die Spannung also auf das S.M.A.S. zu übertragen. Die Autoren geben außerdem praktische Hinweise zur Komplikationsvermeidung beziehungsweise zu deren Behandlung.

Summary

The article gives an overview over risks and complications in super-extended face-lift-surgery with dynamic S.M.A.S. due to patients information, patients selection, surgical technique, early and late complications. The experience of more than 4.000 super-extended face-neck-lifts with dynamic S.M.A.S. has shown, that the rate of complications has got nothing to do with the size of the flap but with the surgical technique, that means staying in the right plane and avoiding tension on the skin - transferring the tension to the S.M.A.S.. The authors also give practical advices how to avoid complications and, in case of their occurrence, how to manage them.

1. Das Aufklärungsgespräch und die Auswahl der Patienten

1.1 Konsens zwischen Arzt und Patient

Das wichtigste in der Face-Lift-Chirurgie (wie auch in der gesamten Ästhetisch-plastischen Chirurgie) ist der Konsens zwischen Arzt und Patient. In einem (oder mehreren) offenen und vertrauensvollen Aufklärungsgespräch(en) muss eine klare Übereinstimmung erzielt werden über die Wünsche bzw. Ziele, die mit der Behandlung verbunden werden, die OP-Methoden, die Möglichkeiten und Grenzen, sowie mögliche Risiken und Komplikationen und deren Verhinderung, Begrenzung beziehungsweise Beseitigung.

Merke: Schönheit ist unteilbar! Der Chirurg braucht ein „Concept of Beauty“. Patienten haben Wünsche und Zielvorstellungen, die sie in ihren eigenen Worten zum Ausdruck bringen. Der Arzt muss versuchen diese zu verstehen und mit seinen Methoden bestmöglich umzusetzen. Dabei muss er den Patienten beraten, welche Methode in der jeweiligen Situation die am besten geeignete ist. Auch wenn der Patient den Arzt zu einer bestimmten OP-Methode überreden will („ich möchte nur ein Mini-Lift“ o.a.), sollte der Chirurg entscheiden, welche Methode er für geeignet hält und im Zweifel lieber nicht operieren, als sich auf einen „schlechten Kompromiss“ einzulassen.

1.2 Einverständniserklärung

Die Aufklärung des Patienten muss die Ziele, die Wünsche, die Komplikationen und die Risiken der Behandlung gezielt einschließen. Aus medico-legalen Gründen sollte die schriftliche Dokumentation der Aufklärung und der Einwilligung des Patienten nicht erst am Tag vor der Operation erfolgen.

1.3 Anamnese

Durch die Anamnese muss das individuelle Risiko der Behandlung eingeschätzt werden. Im Interesse seiner eigenen Sicherheit sollte der Patient dabei präzise und vollständige Angaben zu bereits bekannten Erkrankungen (wie zum Beispiel kardiale oder pulmonale Erkrankungen, Gerinnungsstörungen, Diabetes mellitus, Hyperthyreose, u.a.), früheren Operationen, Medikamenteneinnahmen, Rauchen, psychische Probleme (auffälliges, aggressives Verhalten), etc. machen.

Procedere: Etwaige Auffälligkeiten in der Anamnese sollten ernst genommen und im Vorfeld abgeklärt werden. So sollte zum Beispiel beim geringsten Anhalt für eine Gerinnungs-

Störung eine umfassende Abklärung erfolgen. Dadurch kann unter Umständen ein entscheidender Risikofaktor erkannt und eventuell durch Gabe entsprechender Medikamente (zum Beispiel Minirin) die Gefahr minimiert werden.

Merke: Falls ein zu großes allgemeines gesundheitliches Risiko besteht, sollte der Chirurg nicht zögern, einen ästhetischen Eingriff konsequent abzulehnen beziehungsweise auf einen günstigen Zeitpunkt zu verschieben, wenn durch eine entsprechende Therapie dieses Risiko auf ein vertretbares Niveau zu reduzieren ist!

1.4 OP-Technik

Unter den verschiedenen OP-Techniken und Variationen hat sich in unseren Händen einzig das Super Extended Face Neck Lift mit Dynamic S.M.A.S. als zuverlässige und haltbare Methode bewährt.

Merke: „Grundsätzlich ist die geeignete OP-Technik nicht die, mit dem geringsten Aufwand, sondern die, die das maximale Ergebnis ermöglicht“ (Zitat Y. Levy). Die OP-Technik **muss** den individuellen Verhältnissen angepasst und entsprechend variiert werden. Auch wenn dieses nicht bei jedem Face-Lift in extenso erforderlich ist, muss der Chirurg zum Beispiel in der Lage sein, ein *ausgedehntes dynamisches S.M.A.S.* zu präparieren und ein *Superextended Undermining* zu machen. Andernfalls sollte er keine Face-Lift-Operationen durchführen!

1.5 Ziele der OP

1. Erhaltung beziehungsweise Wiederherstellung der femininen (respektive maskulinen) Ausstrahlung
2. natürliches, „unoperiertes“ Aussehen ohne Stigmatisierung
3. Haltbarkeit des Ergebnisses
4. Risiko minimieren

Anmerkung: Die „Auszeit“ des Patienten möglichst kurz zu halten, ist ebenfalls wünschenswert. Dieses sollte sich aber durch die schonende Gewebebehandlung ergeben und darf nicht zu Kompromissen bei der Wahl der OP-Methode verleiten.

1.6 Drei Gewebearten:

1. *Haut* — Die Haut des Face-Lift-Patienten zeichnet sich aus durch nachlassende Elastizität. Daher darf man keine Spannung auf die Haut bringen, denn dies kann nur zu „maskenartigem Aussehen, Nekrosen und schlechten Narben führen.
2. *Muskel* - Die Muskel-Bindegewebsschicht (S.M.A.S.) gewährleistet die Dynamic, also muss die Muskulatur gespannt - dynamisiert — werden und wieder an den Platz zurückgebracht werden, an dem sie früher war.
3. *Fett* — Sculpturing, das heißt formen und schnitzen, statt zu abzusaugen. Wichtig ist, eine Gleitschicht zu belassen, sonst gibt es Verklebungen zwischen Haut und Muskel. Absaugungen traumatisieren das Gewebe und führen aufgrund der Unregelmäßigkeiten zu nicht perfekten Ergebnissen.

2. Das richtige operative Vorgehen

2.1 Schnittführung

Für die richtige Schnittführung ist ein „Concept of Beauty“ erforderlich, das Details einschließt, wie Haaransatz (die Patientin muss in der Lage sein, jede gewünschte Frisur, also auch

kurz oder hochgesteckt, zu tragen), Ohrform, Position des Ohrläppchens, Tagus, Meatus acusticus externus. Nur so gelingt es, eine bereits aus der Entfernung sichtbare Stigmatisierung zu vermeiden.

2.2 Präparation des Hautlappens

Nach der Schnittführung folgt die Präparation als Super Extended Undermining. Merke: Nicht die Größe des unterminierten Lappens, sondern das atraumatische Präparieren und Fettkonturieren sowie der spannungsfreie Wundverschluss sind für die Vitalität des großen Haut-Subcutis-Lappens verantwortlich. Vorausgesetzt, es liegen keine sonstigen Faktoren vor, welche die Wundheilung negativ beeinflussen (zum Beispiel genetische Faktoren, Medikamente, Nikotinabusus, Grundkrankheiten, etc.). Merke: Atraumatische Präparation bedeutet, dass jede unnötige Traumatisierung des Haut-Subcutis-Lappens vermieden werden muss. So darf nicht nur keine Spannung auf den Lappen gebracht werden darf, sondern er darf auch nicht geknickt oder gefaltet werden.

2.3 S.M.A.S.

Nach dem Super Extended Undermining folgt das Präparieren des Dynamic S.M.A.S. mit Präparation, Trimmung beziehungsweise Doppelung und Neufixierung. Erst dadurch ist **das** Gewebe wieder an dein Platz, an dem es früher einmal war. Merke: Die Spannung nimmt der S.M.A.S.-Lappen auf. Dennoch sollte dieser nicht zu stark gestrafft werden, da sonst aseptische Nekrosen des S.M.A.S.-Lappens auftreten können und das S.M.A.S. dann seine Funktion verliert.

2.4 Fett-Konturierung

Nach dem S.M.A.S. folgt das „Fett-Sculpturing“ mit der Schere nach dem „Concept of Beauty“ (Bruce Connell). Das bedeutet, es wird nicht alles Fett entfernt, sondern das Fett wird maßvoll konturiert, wohl wissend, dass auch nach der OP noch eine posttraumatische Lyse und damit ein weiterer Schwund des Fettgewebes eintritt.

Merke: Das Ziel ist eine optimal definierte Unterkiefer-Halswinkel-Kontur. Zu vermeiden ist der „skelettierte“ Hals mit Verklebungen, der deshalb unnatürlich und „operiert“ aussieht.

2.5 Penible Hämostase!

Dazu werden ausschließlich Mikropinzetten verwendet und das zu koagulierende Gewebe wird angehoben. Dies trägt entscheidend dazu bei, Koagulationsnekrosen zu minimieren und koagulationsbedingte Schäden des Nervus facialis zu vermeiden. Einen zusätzlichen Sicherheitsfaktor stellt die aktive Mithilfe der Assistenz dar, die beim Koagulieren den Operateur bei jeder erkennbaren Muskelzuckung warnt. Außerdem wird das Wundbett mit warmer Kochsalzlösung gespült und eine Saug-Spül-Drainage nach Jackson-Pratt vom Jugulum bis zur Ausleitung nach retroauriculär eingelegt.

Bedenke: Auf zu hohe Adrenalinkonzentrationen in der Injektionslösung (siehe unter 3.4.1) sollte verzichtet werden, da dies intraoperativ ein scheinbar blutungsarmes Operationsfeld vortäuschen kann, in dem postoperativ dann eine reaktive Hyperämie und damit eine Nachblutung auftreten kann.

2.6 Reduktion des Haut-Subcutis-Lappens

Die Hautüberschüsse werden bei zur Gegenseite überdrehtem Kopf markiert (damit nie zu viel Haut entfernt wird!). Die Excision erfolgt ohne jede Spannung. Dabei wird auf perfekten Haaransatz geachtet!

Beim Mann werden die Haarfollikel eines ca. 1 ein breiten Areal periauriculär deepiliert.

2.7 Spannungsfreier Wundverschluss

Der Wundverschluss erfolgt durch intradermal fortlaufende Nähte mit Nylon oder Prolene etc. ohne jede Spannung. Nicht-resorbierbares Nahtmaterial, welches wieder entfernt wird, vermeidet längerfristige Fadenreaktionen.

2.8 Verband

Es muss jede Art von Druck **auf** den Hautlappen vermieden werden. Andernfalls kann der venöse Abfluss beeinträchtigt werden, was über Stauung, Ödem, Azidose und Kollaps der Mikrozirkulation eine Nekrose begünstigt.

1. An die Drainagen wird dabei nur ein sanfter Sog angeschlossen. Denn „*Unterdrück ist auch ein Druck*“ für den Lappen. Die Lappendurchblutung darf durch die Drainage nicht beeinträchtigt werden.

2. Der Verband darf nur ohne Druck und ohne Strangulation angelegt werden. Der Verband sollte daher sanft, homogen und luftdurchlässig sein. Dazu eignet sich ein ca. 8 bis 10 mm dicker Schaumstoff, der so geschnitten ist, dass Wangen und Hals leicht bedeckt sind. Dieser Schaumstoff wird mit einer 8 cm breiten Mullbinde sanft angewickelt (elastische Binden sollten hierfür wegen der Druckgefahr auf keinen Fall verwendet werden).

3. Frühe Komplikationen

3.1 Blutung, Nervenläsion (N. facialis, N. auricularis magnus)

Ursachen:

1. Präparation in der falschen Schicht

Merke: „Es gibt kein „Niemandland“ beim Face Lift, es gibt nur eine „Niemandsschicht“. Das bedeutet, bleib über dem Platysma, also in der Subcutis, dann bist du sicher.“ (Zitat Y. Levy)

2. Falsche OP-Technik, zum Beispiel zu traumatisierende, grobe Präparation

3. Ineffiziente Hämostase

Es sollten nur monopolare, isolierte Mikro-Pinzetten verschiedener Längen (lang, mittellang, kurz) verwendet werden und das gefasste Gewebe bei der Koagulation angehoben werden, um die Koagulationsnekrosen auf ein **Minimum** zu begrenzen und das Risiko einer koagulationsbedingten Nervenläsion so gering wie nur möglich zu halten.

Therapie: Bei Blutungen Hämostase unter Sicht und mit Gewebeschonung und weirere Präparation in der richtigen Schicht (Subcutis). Bei Nervenverletzungen zum Beispiel des N. auricularis magnus sofortige perineurale Naht.

3.2 Nachblutung

Merke: Klagt der Patient postoperativ über Schmerzen, ist das unbedingt als ein wichtiges Warnsignal zu werten! Verband sofort öffnen! Bei Hämatom als Sofortmaßnahme Fäden bezie-

hungsweise Klammern öffnen, um Druck zu entlasten. Danach umgehend das Hämatom im OP ausräumen und neue sorgfältige Hämostase machen! Anschließend sorgfältig spülen und nochmalige Kontrolle der Hämostase. Drainage einlegen und Verband erneuern.

Nachblutungsprophylaxe durch gute Aufklärung des Patienten (Stressminimierung), gute Narkose beziehungsweise Analgosedierung (entspannter Patient) und postoperativ sanftes Aufwachen ohne Druck, ohne Stress, ohne Husten oder Pressen. (Vergleiche Artikel „Analgosedierung“, Gabi Vorhadnick.) Bedenke auch die nachlassende Wirkung der LA. Nach dem Vasospasmus des Adrenalins folgt eine reaktive Hyperämie. **Wisse:** Die Hämatombehandlung ist manchmal sehr frustrierend, weil oft keine „logische“ Erklärung für die Blutung zu finden ist.

Merke: Um eine Nachblutung rechtzeitig zu erkennen und durch sofortiges Handeln nachhaltige Schäden vom Patienten abwenden zu können, ist eine engmaschige Kontrolle zumindest in den ersten 12 bis 24 Stunden nach einer Face-Lift-Operation erforderlich. Aus diesem Grund sind ambulant durchgeführte Face-Liftings fahrlässig und nicht zu verantworten!

3.3 Hämorrhagische Imbibition („blaue Flecken“)

Einblutung intradermal, posttraumatisch oder postoperativ zum Beispiel am Unterlid, an den Wangen oder am Hals.

Therapie: Massage mit Heparinsalben, Occlusionsverband mit Creme oder Salbe unter Zelophanfolie **mit** Schaumstofflage und Mullbinden abgedeckt.

3.4 Nekrose

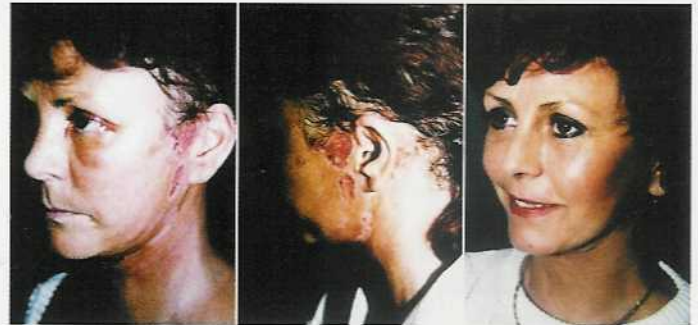

Abb. 1, 2, 3 Präauriculäre Nekrose bei einer Diabetikerin

1) Alisgangsbefund 2) Detailsicht 3) Ergebnis nach der Sekundärheilung und Narbenexzision

Ursachen:

1. zu hohe Konzentration des Adrenalins beim Unterspritzen
Merke: Adrenalinkonzentration von 0,66 Prozent oder noch besser 0,5 Prozent nicht überschreiten. Lieber einen gewissen Mehraufwand bei der Koagulation betreiben, als der Illusion einer Bluttrockenheit auf den Leim gehen.

2. zu viel Zug am Retraktor sowie Falten und Knicken des Haut-Subcutis-Lappens

3. OP-Zeit

Zum Beispiel kann die Wärme der OP-Lampen das Gewebe austrocknen bzw. sogar zu Verbrennungen führen. Merke: Hautlappen mit feuchten Kompressen abdecken und kühlen.

Therapie: Zeichnet sich ein „weißer Hof um eine Naht ab, Faden entfernen. Eine beginnende Nekrose kann häufig durch abschwellende Maßnahmen und eine wiederholte hyperbare Sauerstofftherapie erfolgreich gestoppt werden. Hat sich bereits eine Nekrose gebildet, wird zunächst in jedem Falle eine intensive konservative fibrolytische Behandlung mit reinigenden Salben (zum Beispiel Iruzol®, Fibrolan®, etc.) durchgeführt. Merke: Die meisten Nekrosen im Gesicht verkleinern sich unter konservativer Behandlung und Heilung per secundam derart günstig, dass eine operative Korrektur überflüssig oder nur noch in sehr begrenztem Maße notwendig wird.

14 Empfehlung: In der akuten Phase sollte man deshalb abwarten und keine Hauttransplantate oder Hautlappenplastiken durchführen.

3.5 Serom (selten!)

Es handelt sich um eine Reaktion auf die Drainagespülungen, auf die der Patient mit einer Irritation reagiert. Seltener kann bei der submentalen Fettkonturierung eine Läsion kleiner Lymphgefäße auftreten (Lymphfistel).

Therapie: Mehrfache Punktion und lockerer Verband. Dadurch kann eine dauerhafte Verschlechterung des OP-Ergebnisses vermieden werden.

3.6 Parotidfistel (extrem selten!)

Kann zum Beispiel bei ektopischem beziehungsweise aberrantem Parotidgewebe bei der S.M.A.S.-Präparation oder beim S.M.A.S.-Nätien entstehen.

Empfehlung: Kleine Drainageflasche und Sekretion beobachten. Meistens spontane Remission innerhalb 2 bis 3 Wochen. Zur Dokumentation wird die Darstellung der Parotidgänge empfohlen (Sonographie, Sialographie).

4. Späte Komplikationen

Unbefriedigendes ästhetisches Ergebnis durch:

4.1 Stigmatisierung durch falsche OP-Technik

Falsche Planung, falsche Schnitttechnik, falsche Nahttechnik, Concept of Beauty?

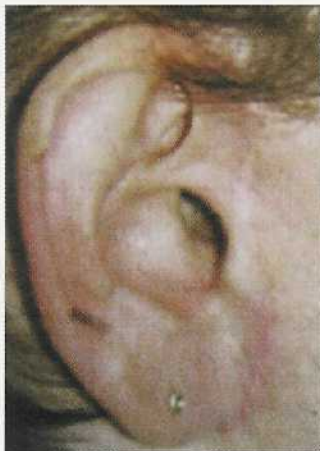

Abb. 4 Wo ist der Tragus? „Bull eye“ durch falsche Schnittführung und falsche OP-Technik, Zustand nach OP andernorts

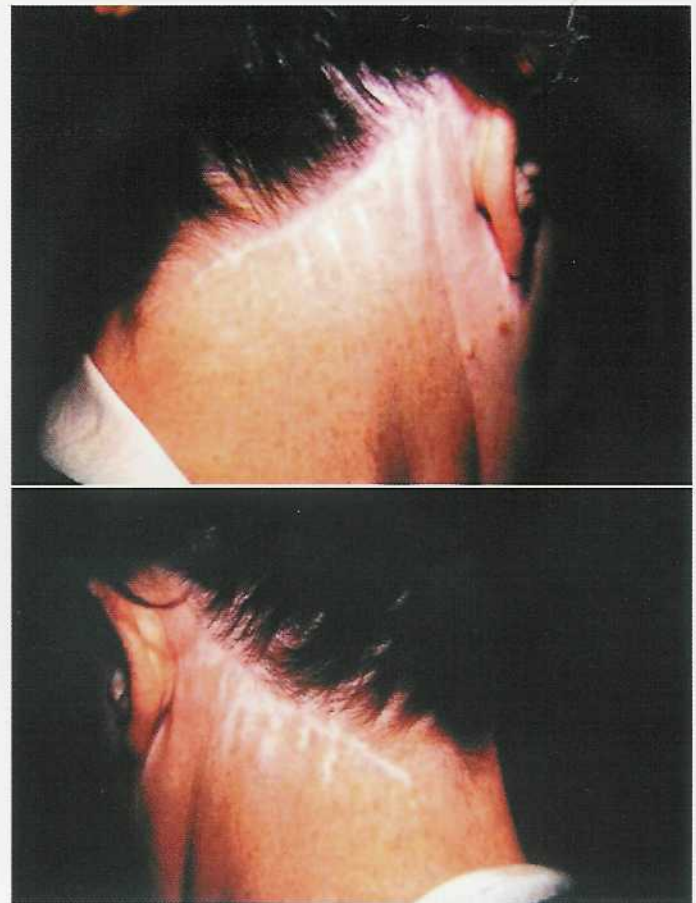


Abb. 5 Nahttechnik? „Strickleiternarben“ durch falsche Nahttechnik, Zustand nach OP andernorts

4.2 Unregelmäßigkeiten, „Verklebungen“ beziehungsweise Verwachsungen

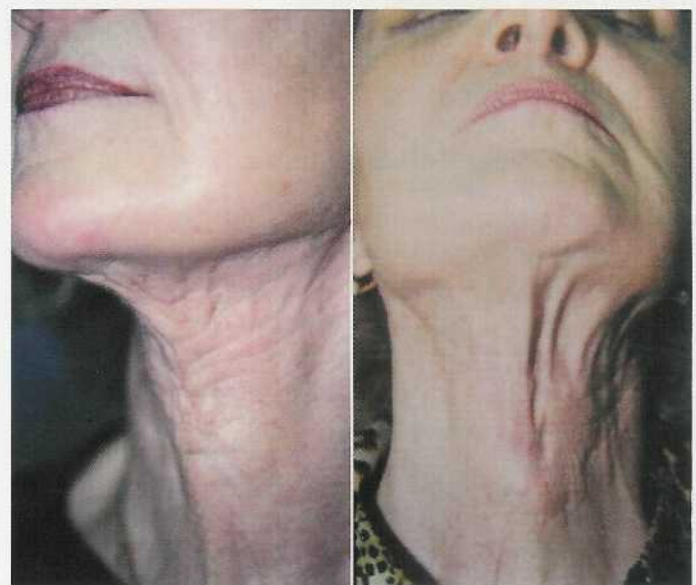

Abb. 6 und 7 Verklebungen des cervicalen Hautlappens durch zu starke Fettreduktion („Skelettierung“) und damit fehlende Gleit[Schicht, Zustand nach OP andernorts

Die Halshaut verklebt mit dem Muskel (Platysma), wenn zu viel Fett entfernt wurde und damit keine ausreichende *Gleitschicht* mehr vorhanden ist.

Therapie: Zurückhaltende Injektion Triamcinolon oder Steroide verdünnt (cave Atrophie!) mit physiologischer Kochsalzlösung (zum Beispiel Triaminjekt oder Volon A10) jeweils mit NaCl 0,9 Prozent 1:1 bis 1:3 intraläsional in Abständen von 4 bis 5 Wochen.

4.3 Narben

Über die Möglichkeit einer auffälligen Narbenbildung und eine evt. Narbenkorrektur und langwierige Nachbehandlung ist der Patient explizit aufzuklären.

Wichtige Faktoren für pathologische Narben: Genetik (DNA), zu viel Spannung auf dem Lappen.

1. dehiszente Narben
2. hyper- «der hypopigmentierte Narben
3. hypertrophe Narben
4. Keloidnarben

bei Mitteleuropäern sehr selten: Die meisten angeblichen Keloide stellen sich histologisch als hypertrophe Narben heraus. Diese lassen sich häufig erfolgreich behandeln (Spannung entlasten, Steroidinjektionen, Silikonfolien).

Prophylaxe: Wundverschluss ohne Spannung, keine subcutanen Nähte, sehr sorgfältige intradermal fortlaufende Naht.

Therapie: frühzeitige Kontrolle der Narbenheilung, zurückhaltende Injektion Triamcinolon beziehungsweise Steroiden verdünnt mit physiologischer Kochsalzlösung (z.B. Triaminjekt oder Volon A10 jeweils mit NaCl 0,9 Prozent 1:1) intraläsional in Abständen von 4 bis 5 Wochen, Silikonfolien.

4.4 Alopezien

Ein Haarverlust wird meistens durch falsche Schnittführung oder zu viel Spannung auf dem behaarten Areal verursacht. Therapie: Operative Korrektur durch Revisionseingriff mit Verlagerung der Haaransätze und Reduktion der Alopezie, erforderlichenfalls ergänzt durch Auto-Micro-Mini-Haartransplantation.

Abb. 9, JO, 11 Ausgedehnte Alopezie prä-, supra- und retroauriculär 4) Zustand nach OP andernorts = Ausgangsbefund 5) Anzeichnung der Schnittführung vor der Face-lift-Revision = Planung 6) Korrigierter „wieder normal aussehender“ Haaransatz nach der Korrektur (Chirurgische Revision und anschließende Auto-Mikro-Haartransplantation) = Ergebnis mit Restitutio ad integrum

4.5 Die Wahl des „richtigen“ Patienten

Merke: Eine sorgfältige Patienten Selektion ist extrem wichtig: „Die größten Probleme sind geringfügig, wenn der Konsens zwischen Arzt und Patient stimmt — dagegen werden die kleinsten Probleme zu unüberwindlichen Schwierigkeiten, wenn dieser Konsens nicht stimmt.“ (Zitat: Y. Levy) •

Literatur

1.

Kaye BL, Connell 15F, McKinney P: Complications of Face Lift Surgery. *Aesthetic SurgJ.* 1998; 18(1): 45-49

2.

Salisbury CC, Kjyc BL: Complications of rhytidectomy. *Plast Surg Nurs.* 1998; 18(2): 71-77,89

3.

Levy Y, KalthofK S, Ullmann Y: **Quintessence** aus 4000 super Extended Face Neck Lifts mit dynamischem SMAS (The way 1 do it). *Magazin für Ästhetische Chirurgie*, 2003; 3: 10-21

4.

LevyY, KalkhofTS, Kühl ein B, UBmaimY: Das F^ce-Lift beii^ Mann. *Statt of the art, Magaiin Für Ästhetische Chirurgie.* 2003;4:8-13

5.

Ullmann Y, Levy Y; Suprecticixic-d Facelift: Our Experiencce With 3,580 Patients. *Annjli of Piastk Surgery.* 2003; 51,6: 1-7

6.

UUmnn,Y.,Y Levy:

Tn favor oFthe subcutiineus forehead Üft using the jnterior hairline incisio». *Acsthetic Plasic Surgery.* **1998;22:332-337.**

7.

UllmannY, Levy Y,Vühradnik G: AiaaestheticsL für facial surgery. *Aesthetic plastic surgery.* 1999; 23: 29ft-2J7

8.

Vohitidnik G, Levy Y, Mackuwsky M, UllilliUlil Y: Analgi>SL^dierujig: Die optimale Aflästhesienmethode in der ästhetischen Cjcsiehtschirurgie »state ofthe jrt^L<. *Maj^izin für Ästhetische Chirurgie.* 2004: 1:38^10

9.

t^onnell 13F: Finess in 1-vEitidekcoimie. *Keccnt advances in plastio surgery* 19S5: 3: 137

Abb. 8 Extrem ausgedehnte Alopezie periauriculär durch falsche Schnittführung und falsche OP-Technik, Zustand nach OP andernorts. Zustand nach Nekrose und Rotationslappenplastik andernorts